ЕЖЕМЕСЯЧНАЯ СПЕЦИАЛИЗИРОВАННАЯ ИНФОРМАЦИОННО-ПОЗНАВАТЕЛЬНАЯ СТОМАТОЛОГИЧЕСКАЯ ГАЗЕТА

WWW.LUCH.ASIA

Стоматологический вестник

№4-5 (260-261) АПРЕЛЬ-МАЙ 2022

Паровой стерилизатор класса S

Прочная бесшовная камера
5 режимов стерилизации
Высокое качество
Возможность стерилизации большого спектра инструментов, тканей и жидкостей

Производство: «Hanshin», Южная Корея

+7 727 221 00 10

osstemqazaqstan

Дорогие друзья!
Не забывайте отдыхать!
Вся наша жизнь проходит в работе, погоне, борьбе!
Но хоть иногда давайте остановимся, посмотрим вокруг и обрадуемся тому, где мы есть и кто мы есть.

Будьте счастливы, улыбайтесь шире, читайте «Стоматологический вестник»

SPIDENT

Луч

Vacu-Mixer

Heavy Body for VacuMixer 120мл
Regular Body for VacuMixer 120мл



НУЖНА ДЕМОНСТРАЦИЯ? ЗВОНИТЕ!

too.luch

магазин на Досмухамедова 31/35 8 776 629 44 33
магазин на Чехова 17Б 8 776 690 44 33
магазин на Сатпаева 50 8 705 248 45 14

ПОРТРЕТ

Новые Bluephase PowerCure и G4 от Ivoclar Vivadent предлагают больше, чем большинство клиницистов ожидает от высокоэффективной полимеризации. В дополнение к коротким периодам полимеризации, начинающимся со всего 3 секунд с Bluephase PowerCure, когда, например, используются с Tetric PowerFill или Tetric PowerFlow, эти две лампы поддерживают стоматологов посредством надежного выполнения полимеризации вследствие интегрированной технологии Polyvision, которая действует как личный ассистент в лечении. Как указано доктором Ричардом Прайсом, который является преподавателем протезирования зубов в Университете Далхаузи Галифакс в Новой Шотландии в Канаде и внутрепротовым экспертом по полимеризации, широкий спектр применения серии ламп Bluephase означает, что они могут и будут полимеризироваться все известные композитные материалы.

Dr. Richard Price

– Доктор Прайс, Вы способствовали исследованию технологий полимеризации. Могли бы вы поделиться своими мыслями о полимеризации и ее потенциальных эффектах на клинический успех?

– Спасибо за эту возможность обсудить «недозасвеченные» композитные материалы. Проблема, как я ее вижу, состоит в том, что большинство стоматологов никогда не преподавали значение надлежащей полимеризации или что искать в хорошей полимеризационной лампе. Даже самая дешевая лампа и самая неаккуратная техника произведут затвердение композита. Проблема состоит в том, что стоматолог не может определить, было ли основание или внутренняя часть композита засвечены в достаточной мере. Недоотвержденная реставрация слабее и более подвержена перелому, прочность связи с зубом уменьшена или даже отсутствует вовсе, возникает послеоперационная чувствительность. Это все очень нежелательные результаты несоответствующей полимеризации, и ни один из них не должен происходить.

– На что стоматологи должны в первую очередь обращать внимание при выборе полимеризационной лампы?

– Полимеризационные лампы являются медицинским устройством и только одобренные медицинские устройства должны использоваться на пациентах. Если мы рассмотрим лампы от Ivoclar Vivadent, то это не только одобренные медицинские устройства, но также функциональные, эргономичные, надежные и полностью проверенные согласно международным стандартам. Кроме того, широкий спектр времени засвечивания Bluephase означает, что они проведут полимеризацию всех известных композитов и бондинговых систем.

– Какие ключевые атрибуты Bluephase PowerCure клиницисты найдут полезным?

– В дополнение к новой технологии Polyvision, большая мощность и интенсивность позволяют использовать лампу как на, так и косвенные реставрации. В зависимости от толщины косвенного восстановления можно засвечивать цемент, используемый для соединения в большинстве непрямых реставраций. Мне нравится использовать параметры настройки высокой производительности, чтобы фотополимеризировать материал при моих непрямых реставрациях, и регулярные параметры настройки для моих прямых реставраций.

– Запатентованная технология Polyvision была описана как встроенный личный ассистент в полимеризации. Как это работает?

– Функция Polyvision должна помочь клиницистам в достижении надежных результатов полимеризации путем автоматического обнаружения нежелательного перемещения светового наконечника от зуба. Когда обнаруживается движение, он предупреждает врача с помощью вибрации или акустического сигнала и автоматически увеличивает или прерывает цикл воздействия отверждения.

– Должны ли стоматологи регулярно измерять выдачу из своих ламп, и действительно ли встроенный радиометр полезен?

– Производители часто заявляют, что у их ламп очень высокая интенсивность излучения. Это может быть верно, но выходная мощность может быть довольно низкой. Как это может быть? Я думаю, что метод, которым написаны международные стандарты, является причиной значительной проблемы, когда речь идет о лампах. Эти методы требуют, чтобы производитель измерил полную мощность света и затем распределил эту мощность на область светового наконечника. Это означает, что, чтобы обеспечить ту же интенсивность излучения, свет со светового наконечником на 7 мм в диаметре должен произвести только половину силы света со светового наконечника на 10 мм в диаметре (область наконечника на 7 мм в диаметре вдвое меньше чем 10-миллиметрового наконечника). Кроме того, этот метод предоставляет единственное значение интенсивности излучения, которое является усредненной величиной по наконечнику; однако, часто есть горячие точки высокой интенсивности излучения и области, где интенсивность излучения довольно низкая по световому наконечник. Я вижу это все время в бюджетных лампах.

Напротив, текущие модели ламп Bluephase обеспечивают исключительно однородную светоотдачу. Определенные модели ламп Bluephase также включают радиометр в зарядную основу, а интегрированный тестер помогает проверять свет каждый день. Я знаю, что некоторым это может казаться ненужным, но если Вы проверяете свой свет один раз в неделю или один раз в месяц, что вы сделаете, когда лампа провалит тест, по какой-то причине? Вы собираетесь вспомнить и делать заново все реставрации, которые Вы сделали начиная с последнего успешного теста?

– Какие советы вы бы дали стоматологам по вопросам правильного метода полимеризации?

– Когда собираетесь полимеризовать, я рекомендую следующие шаги:

1. Во-первых, прочитайте инструкции по использованию лампы и материала, который вы используете. Например, 3 секунду засвечивания на Bluephase PowerCure должны применяться на Tetric PowerFill и Tetric PowerFlow от Ivoclar Vivadent. Но нельзя применять 3 секунды ко всем материалам.

2. Определите то, что Вы хотите засветить. Я знаю, что это кажется очевидным, но я часто видел, что ассистент засвечивает неправильный зуб, по крайней мере, в течение части полимеризации.

3. Поместите световой наконечник перпендикулярно к и непосредственно над реставрацией, но не под углом. Свет путешествует в прямой линии.

4. Для прямой реставрации начните с полимеризации на расстоянии в несколько миллиметров от поверхности, потому что вы не хотите сплющить свою красивую анатомию. Затем, потому что поверхность будет тверда после всего 1 секунды, поднести световой наконечник максимально близко к реставрации и держать его там. Использование две руки в случае необходимости, чтобы сохранить свет над реставрацией.

5. Наблюдайте за тем, что вы делаете через оранжевые защитные очки или щит и сохраняете световой наконечник над реставрацией

6. Следуйте инструкциям производителя материалы и их рекомендациям по времени полимеризации.

– Есть ли у вас еще советы по полимеризации, которые помогут клиницистам в их лечении?

– Для ситуаций с Классом II я также засвечиваю от щечной и языковой стороны после того, как матричная группа будет удалена. Я использую ту же технику для непрямых реставраций, но я обычно сначала использую изогнутый наконечник, очищаю избыточный цемент и затем засвечиваю наконечником в соответствии с непрямой реставрацией.

Дезинфицируйте наконечник, используя рекомендуемое дезинфицирующее средство производителя. Некоторые дезинфицирующие средства могут повредить наконечник. Проверьте, что конец наконечника света чистый и не имеет никаких сколов, трещин или засвеченного материала на нем. Использование барьера на лампе помогает с инфекционным контролем и препятствует тому, чтобы материал застывал на лампе. Однако дополнительный уход нужно соблюдать для оптимизированного функционирования технологии Polyvision, когда есть барьер инфекционного контроля на лампе Bluephase PowerCure и G4. В этих случаях наилучший вариант состоит в том, чтобы использовать две руки и держать световой наконечник над реставрацией и наблюдать, что вы делаете со световым наконечником. ■

Оригинал статьи впервые опубликован на сайте https://www.dental-tribune.com/

MESA
PRODUCER OF SPECIAL ALLOYS SINCE 1975

СПЛАВ MAGNUM H50
Co-Cr для бюгелей
КОБАЛЬТ/ХРОМОВЫЙ СПЛАВ ДЛЯ БЮГЕЛЕЙ
• отличная обрабатываемость
• превосходная гибкость и текучесть
• высокая упругость

СПЛАВ MAGNUM LUCENS
Co-Cr для керамики
КОБАЛЬТ/ХРОМОВЫЙ СПЛАВ ПОД КЕРАМИКУ
• самое высокое качество
• отличная текучесть
• низкое число оксидов
• подходит почти под все виды керамики

СПЛАВ MAGNUM SPLENDIDUM
Co-Cr для керамики
КОБАЛЬТ/ХРОМОВЫЙ СПЛАВ ПОД КЕРАМИКУ – ОДИН СПЛАВ, ЧЕТЫРЕ МЕТОДА ИСПОЛЬЗОВАНИЯ
• литьё
• фрезерование CAD/CAM
• индивидуальные приливаемые абатменты
• прутки Qbar для немедленной нагрузки

СПЛАВ MAGNUM CLARUM
Ni-Cr для керамики
НИКЕЛЬ/ХРОМОВЫЙ СПЛАВ ПОД КЕРАМИКУ
• отличная текучесть
• низкое число оксидов
• превосходные механические свойства
• подходит почти под все виды керамики

ВСЕ СПЛАВЫ MESA ЗАРЕГИСТРИРОВАНЫ КАК МЕДИЦИНСКИЕ ИЗДЕЛИЯ НА ТЕРРИТОРИИ КАЗАХСТАНА И РАЗРЕШЕНЫ К ИСПОЛЬЗОВАНИЮ
ОФИЦИАЛЬНЫЙ ДИЛЕР MESA В КАЗАХСТАНЕ – ТОО «ЛУЧ»

too.luch www.luch.asia

магазин на Досмухамедова 31/35 8 776 629 44 33
магазин на Чехова 17Б 8 776 690 44 33
магазин на Сатпаева 50 8 705 248 45 14

SKY
IMPLANT SYSTEM
18 YEARS
1.500.000
SKY
IMPLANTS
2003
2021
TRUSTED QUALITY 2018-2020
CLEAN IMPLANT
bredent medical • blue SKY
copa SKY
white SKY T.L.
ZIRCONIA IMPLANT
TISSUE LINE
white SKY A.L.
ZIRCONIA IMPLANT
ALVEO LINE
mini¹ SKY
mini² SKY
narrow SKY
blue SKY
classic SKY
bredent group

Дорогие друзья, 15-16 июня 2022 года, в городе Алматы, совместными усилиями компаний «Луч» и «Bredent» прошел курс Флориана Обадана на тему «Все о лечении SKY fast & fixed Все о немедленной нагрузке с небольшим количеством имплантатов». Представляем вашему вниманию фотоотчет с прошедшего двухдневного курса.



3D ПРИНТЕР FORMLABS FORM 3B



ВО ВСЕХ МАГАЗИНАХ ТОО «ЛУЧ»

too.luch
+7 (705) 248-45-14
www.luch.asia

СТОМАТОЛОГИЧЕСКИЙ ФИЛАМЕНТНЫЙ 3D-ПРИНТЕР SIMPLEX

СИСТЕМА ФИЛАМЕНТНОГО 3D-ПРИНТЕРА SIMPLEX ОХВАТЫВАЕТ ВЕСЬ СПЕКТР ИЗГОТОВЛЕНИЯ ОРТОДОНТИЧЕСКИХ МОДЕЛЕЙ

Renfert

Система филаментного 3D-принтера Simplex охватывает весь спектр изготовления ортодонтических моделей. Благодаря высокой точности заданных размеров филаментный 3D-принтер Simplex обеспечивает стабильные воспроизводимые результаты. Созданные 3D-модели не требуют дополнительной обработки.

www.luch.asia too.luch +7 (705) 248-45-14

В НАЛИЧИЕ В МАГАЗИНАХ ТОО «ЛУЧ»

ТЕРАПЕВТИЧЕСКИЙ ЛАЗЕР HELBO

bredent group

ПАРОДОНТИТ / ПЕРИИМПЛАНТИТ (закрытая операция)

ПАРОДОНТИТ / ПЕРИИМПЛАНТИТ (хирургическая операция)

ЭНДОДОНТИЧЕСКОЕ ЛЕЧЕНИЕ (ортоградное)

ЭНДОДОНТИЧЕСКОЕ ЛЕЧЕНИЕ (ретроградное)

ДЕЗИНФЕКЦИЯ ЗУБНОЙ АЛЬВЕОЛЫ

ОСТЕОНЕКРОЗ

ЗАБОЛЕВАНИЯ КОЖИ/СЛИЗИСТОЙ ОБОЛОЧКИ
(напр., высыпания на слизистойоболочке, герпес, кандидоз, расхождение швов)

КАРИЕС

ФОТОБИОЛОГИЧЕСКИЙ ЭФФЕКТ ЛАЗЕРА:

СПОСОБСТВУЕТ ЗАЖИВЛЕНИЮ РАН, УМЕНЬШАЕТ БОЛЬ, ОКАЗЫВАЕТ ПРОТИВОВОСПАЛИТЕЛЬНОЕ ДЕЙСТВИЕ



В НАЛИЧИЕ В МАГАЗИНАХ ТОО “ЛУЧ”

ОФИЦИАЛЬНЫЙ ДИЛЕР BREDENT В КАЗАХСТАНЕ – ТОО «ЛУЧ»

too.luch
+7 (705) 248-45-14
www.luch.asia

г. Алматы, ул. Сатпаева, д. 50
тел.: +7 (727) 274-01-57, 274-92-29, +7 705 248 45 14
e-mail: info1@luch.asia

г. Алматы, ул. Досмухамедова, д. 31/35
тел.: +7 (727) 279-69-63, 279-69-45, +7 776 629 44 33
e-mail: info2@luch.asia

г. Алматы, ул. Чехова, д. 17Б
тел.: +7 (727) 338-43-11, +7 776 690 44 33
e-mail: info4@luch.asia

г. Нур-султан,
ул. Бейбитшилик, 75, оф. 32
тел.: +7 (7172) 39-68-75, 39-83-26, +7 (775) 229-71-10
e-mail: astana1@luch.asia

г. Нур-султан,
ул. Сагынак, д. 2
тел./факс: +7 (7172) 57-52-03, +7 (775) 229-71-61
e-mail: astana2@luch.asia

г. Актау, мкр. 2, д. 2, оф. 1
тел./факс: +7 (7292) 50-83-47, +7 (775) 229-70-51
e-mail: aktau@luch.asia

г. Актобе, пр. А.Молдагуловой, д. 33
тел./факс: +7 (7132) 52-15-36, +7 (775) 229-72-40
e-mail: aktobe@luch.asia

г. Атырау, мкр. Авангард-3, д. 34
тел.: +7 (7122) 31-52-90, +7 (775) 229-72-43
e-mail: atyrau@luch.asia

г. Караганда, ул. Костенко, д. 10
тел.: +7 (7212) 41-92-23, +7 (775) 229-71-34
e-mail: karaganda@luch.asia

г. Кокшетау
ул. Нурсултана Назарбаева, д. 29, оф.115
тел.: +7 (7162) 31-11-10, +7 (775) 229-73-11
e-mail: kokshetau@luch.asia

г. Кызылорда, ул. Коркыт Ата, д. 3А/19
тел.: +7 (7242) 70-08-25, +7 (775) 229-69-07
e-mail: kyzylorda@luch.asia

г. Павлодар, ул. Амангельды, д. 17, оф. 3
тел.: +7 (7182) 34-83-72, +7 (775) 229-68-55
e-mail: pavlodar@luch.asia

г. Петропавловск
ул. Нурсултана Назарбаева, д. 111
тел.: +7 (7152) 46-10-47, +7 (775) 229-68-67
e-mail: petropavl@luch.asia

г. Семей, ул. Каюма Мухамедханова, д. 38
тел.: +7(7222) 56-75-76, +7 (775) 229-67-33
e-mail: semei@luch.asia

г. Тараз, ул. Айтиева, д. 29
тел.: +7 (7262) 43-05-27, +7 (775) 229-67-08
e-mail: taraz@luch.asia

г. Талдыкорган, ул. Орманова, д. 21/33
тел.: +7 (7282) 24-56-19
e-mail: taldykorgan@luch.asia

г. Уральск
пр. Нурсултана Назарбаева, д. 151/2, кв. 29
тел.: +7 (7112) 50-84-23, +7 (775) 229-66-93
e-mail: uralsk@luch.asia

г. Усть-Каменогорск, ул. Виноградова, д. 10, оф. 1, 2
тел.: +7 (7232) 75-97-67, 61-29-44, +7 (775) 229-66-98
e-mail: uk-dir@luch.asia

г. Шымкент, ул. Бейбитшилик, д. 2-85
тел.: +7 (7252) 46-72-00, 46-80-30
e-mail: shimkent@luch.asia

г. Шымкент, ул. Желтоксан, д. 29
тел.: +7 (7252) 54-59-14, +7 (775) 706-55-67
e-mail: shimkent2@luch.asia

Успешное выполнение адгезивной фиксации керамических реставраций зависит от цементирующего материала и правильной процедурой его применения. Только таким образом можно достичь долговечных эстетических результатов.

Надежный метод фиксации керамических виниров

Адгезивная фиксация с использованием композитного цемента Variolink Esthetic

Доктор Roberto Carlos Tello Torres, DDS, Лима/Перу

Измененные в цвете композитные реставрации на 11 и 21 зубах

Восстановление полости после удаления реставрации и кариозной ткани на зубе 21

Полировка зуба после предварительного лечения

Отпрепарированные зубы с установленной ретракционной нитью, готовые к снятию слепков

Стеклокерамические виниры изготовленные в лаборатории

Примерка реставраций с помощью примерочной пасты (оттенок «нейтральный»)

Адгезивные композитные цементы используются для постоянной фиксации керамических реставраций. Учитывая тенденцию к минимально инвазивным методам лечения, современные композитные цементы выполняют важные дополнительные функции: они должны обеспечивать прочную связь между реставрацией и минимально препарированной структурой зуба. Часто устанавливаются только частичные керамические реставрации или ультратонкие виниры. Поскольку используются реставрации из керамики все меньшей толщины, важно убедиться, что материал для фиксации не оказывает отрицательного влияния на эстетический результат. В некоторых случаях можно даже использовать подходящий по цвету фиксирующий композит, чтобы приблизить реставрацию к желаемому оттенку зуба.

Выбор фиксирующего материала является важной задачей стоматолога

Стоматолог несет ответственность за процедуру фиксации и должен знать о преимуществах и недостатках материалов и показаниях к ним. В течение многих лет полимерные цементы постоянно совершенствовались, в результате чего адгезивные композиты для фиксации стали неотъемлемой частью ортопедической стоматологии.

Универсальное применение

Variolink® Esthetic выпускается в двух вариантах: LC (светового отверждения) и DC (двойного отверждения). Материал эффективно сочетает в себе положительные свойства предшествующей линейки, но не только: область применения Variolink Esthetic расширена и включает большое количество клинических показаний. Рабочее время оптимизировано, и излишки материала могут быть своевременно удалены. Кроме того, продукт отличается идеальной консистенцией и позволяет устанавливать реставрации без деформации и напряжения.

Variolink Esthetic LC подходит для полупрозрачных реставраций из стеклокерамики толщиной до 2 мм. Если реставрация толще или изготовлена из менее прозрачного стеклокерамического материала, следует использовать Variolink Esthetic DC.

Кроме того, продукт поддерживает долгосрочную герметизацию или коррекцию клинически обусловленных дезадаптаций.

Совместимость

Использование высококачественного керамического материала (например, IPS e.max®) для реставрации и современного адгезивного фиксирующего материала является основой для достижения превосходных эстетических результатов. Variolink Esthetic совместим с адгезивом Tetric N-Bond® Universal, который может использоваться как на эмали, так и на дентине и подходит для всех техник протравливания: селективного протравливания, тотального протравливания (протравливание и полоскание) и самопротравливания. Адгезив тщательно втирается в поверхность зуба в течение 20 секунд, а затем распределяется с помощью сжатого воздуха и полимеризуется в течение 10 секунд. Эта процедура не нарушает точность прилегания реставрации, так как в результате получается ультратонкая пленка толщиной всего 10 мкм.

Взаимодействие с зубным техником является важным моментом в данной работе. Стоматолог должен знать не только оттенок, но и прозрачность и опаковость заготовки, используемой для керамической реставрации. Эта информация помогает при выборе подходящего фиксирующего композита.

Эстетические требования

В идеале адгезивный композит для фиксации должен сохранять свои эстетические свойства в течение многих лет. До недавнего времени эстетическая стабильность была проблемой композитов для фиксации, поскольку они были подвержены изменению цвета из-за содержащихся в них третичных аминов. Variolink Esthetic – это адгезивный фиксирующий композит, не содержащий третичных аминов. Следовательно, обеспечивается стабильный оттенок. При использовании Variolink Esthetic LC нейтрального оттенка полностью «маскируется» переход керамической реставрации и тем самым создается эффект хамелеона.

Рентгенодиагностика

Удаление излишков – еще одна проблема, связанная с техникой адгезивной фиксации. Излишки материала, случайно оставленные на зубе, могут вызвать рецессию десны. Благодаря своей рентгеноконтрастности Variolink Esthetic облегчает рентгенологическую идентификацию остатков цемента, которые трудно обнаружить невооруженным глазом.

Клинический случай

29-летняя пациентка обратилась в нашу клинику по поводу замены реставраций на зубах 11 и 21 ***(фото 1)***. Реставрации были заметно изменены в цвете и деформированы. Чтобы поставить точный диагноз, я начал с определения фактического размера поверхности реставрации. Для этого желательно использовать снимки, сделанные с поляризационным фильтром (поляризованный свет).

Для фактического лечения зубы были изолированы коффердамом и удален вторичный кариес ***(фото 2)***. Для защиты дентина и пульпы на зуб 21 применили лайнер (Vivaglass® Liner). Для дополнительной защиты я нанес адгезив Tetric N-Bond-Universal и тонкий композитный слой IPS Empress Direct® Dentin, цвет A1. После завершения предварительного лечения зуб был отполирован ***(фото 3)***. Я снял коффердам и наложил ретракционную нить, чтобы снять оттиск ***(фото 4)***. Перед установкой временных реставраций был определен оттенок дентина. Затем я проконсультировался с зубным техником, и мы решили, что постоянные реставрации должны быть изготовлены с использованием заготовок IPS e.max Press LT (низкий уровень прозрачности) в оттенке BL4. Этот оттенок идеально подходил для того, чтобы перекрыть темный фон между центральными резцами.

Кроме того, было решено нарастить резцовую область с помощью керамики IPS e.max Ceram ***(фото 5)***.

На втором приеме керамические реставрации были готовы к установке. После снятия временных конструкций отпрепарированные зубы были очищены, а реставрации проверены на пациенте. Затем я оценил соответствие оттенка с помощью одной из примерочных паст. Я выбрал нейтральный оттенок, потому что не хотел, чтобы оттенок реставрации был изменен под воздействием адгезивного фиксирующего композита ***(фото 6)***.

Кондиционирование виниров 5% плавиковой кислотой и силаном

Для постоянной фиксации керамические реставрации кондиционировали 5% плавиковой кислотой в течение 20 секунд ***(фото 7a)***. Кислота была смыта в контейнер, а загрязненная вода была нейтрализована, чтобы предотвратить любой экологический риск. Затем был нанесен силанизирующий агент (Monobond N) ***(фото 7b)***. Этот этап выполнялся с помощью установочного инструмента с клейким кончиком (OptraStick®).

Липкий кончик предотвращает падение маленьких реставраций с инструмента. После подготовки реставраций я полностью изолировал зубы 11 и 21 с помощью коффердама и дополнительной изоляции тефлоновой лентой. Затем нанесли 37% фосфорную кислоту (N-Etch), смыли ***(фото 8)*** и просушили.

После высыхания на отпрепарированную поверхность зуба нанесли адгезив Tetric N-Bond Universal ***(фото 9)***. Адгезив распределили с помощью сжатого воздуха до образования тонкой пленки. Выполнили световое отверждение материала в течение 10 секунд. После этого была проведена процедура фиксации с помощью «нейтрального» оттенка Variolink Esthetic. Я установил реставрации с помощью инструмента OptraStick, удалил

Промывание после применения 37% фосфорной кислоты

Нанесение адгезива Tetric N-Bond Universal

Установка виниров с помощью Variolink Esthetic LC

Световое отверждение композита для фиксации

излишки кисточкой и заполимеризовал фиксирующий композит ***(фото 10)***. Затем я выполнил те же действия на другом зубе. После установки обеих реставраций был нанесен глицериновый гель для предотвращения образования кислородного ингибирующего слоя во время окончательного светового отверждения фиксирующего композита ***(фото 11)***. Промыв, я удалил все остатки материала с помощью скальпеля. После удаления изоляции я отполировал реставрации, используя специальные резиновые полиры в соответствии с рекомендациями производителя. Полировку следует выполнять при соответствующей скорости вращения и достаточном охлаждении ***(фото 12a)***. По окончании фиксации я сфотографировал результат ***(фото 12b)***.

Через четыре месяца пациентка пришла на первый осмотр ***(фото 13)***. Я слегка отполировал обе реставрации и снова их осмотрел. Фотография, сделанная в поляризованном свете, показала успешную интеграцию реставраций.

Заключение

Нам удалось получить нужный результат при взаимодействии имеющихся в настоящее время материалов ***(фото 14)***. Стеклокерамика, адгезивный фиксирующий композит и адгезив способствовали созданию реалистичного эстетического вида реставрации. Пациент дарит нам естественную и гармоничную улыбку. ■

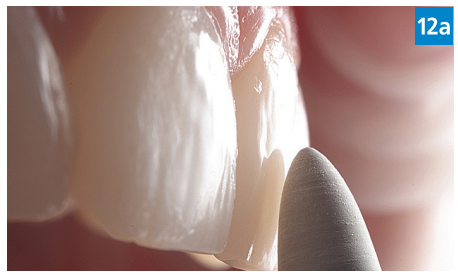

Окончательная полировка и результат сразу после фиксации

Четыре месяца спустя. Гармоничная интеграция керамических виниров

Внешний вид готовой реставрации при улыбке

Статья предоставлена компанией «Ivoclar»

Комплект оборудования CAD/CAM
для лаборатории от Компании Ivoclar Vivadent

ivoclar

PrograMill PM7

Высокопроизводительный премиальный аппарат в новой линейке оборудования PrograMill.

Промышленное качество 5-осевой обработки в компактном дизайне – максимальная мощность и производительность.
Гибридная работа: Автоматическое переключение между влажной и сухой работой.
Встроенный ионизатор и функция автоматической очистки камеры.
Оснащен встроенным загрузчиком материала на 8 картриджей для сухой/влажной обработки (8 дисков или 48 блоков). Полностью автоматическое управление материалами.
Пяти осевое фрезерование, автоматическая система замены рабочих инструментов, может быть укомплектована до 20 фрез.

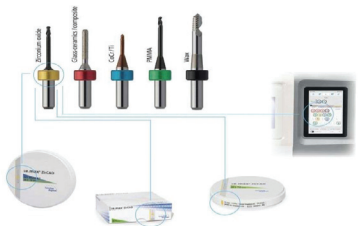

Широкий выбор инструментов предоставляет пользователям разнообразные возможности обработки. Инструменты PrograMill специально разработаны для различных материалов CAD/CAM и имеют цветовую маркировку с помощью кольца на валу. Каждый цвет представляет собой определенный материал. Материалы также помечены соответствующим образом. Цветовое кодирование также используется на операционных панелях машин PrograMill. Это обеспечивает интуитивно понятное и простое управление инструментами. Непосредственное управление при помощи встроенного ПК с сенсорным экраном) с современным дизайном, интегрированным в установленный рабочий процесс, предлагает пользователю ориентированное на будущее, открытое решение для экономичного производства стоматологических реставраций.

ОТЛИЧИТЕЛЬНЫЕ ОСОБЕННОСТИ
Сенсорный экран с панелью управления.
Вы можете управлять установкой при помощи панели управления на встроенном сенсорном экране.

Конфигурирование инструментального магазина.

РЕКОМЕНДУЕМЫЕ МАТЕРИАЛЫ
Обработка CAD/CAM дисков и блоков из стеклокерамики, оксида циркония, ПММА, кобальта, хрома, титана, воска и композитов.

ХАРАКТЕРИСТИКИ ПРОДУКТА	ПРЕИМУЩЕСТВА ДЛЯ КЛИЕНТА
5-осевая кинематика, привод с волновой передачей и сервомотором	□ Высокая точность и короткое время фрезерования □ Превосходное качество поверхности □ Точность посадки реставраций из любых известных материалов
Устойчивый корпус, не создающий помех, с системой быстрого возврата к исходной позиции	□ Высокая точность в сочетании с простым управлением □ Постоянно надежные результаты □ Быстрая и легкая смена материала
Гибридное функционирование (влажная и сухая обработка) и встроенный ионизатор металл и композит обработки	□ Возможна обработка любых материалов: стеклокерамика, оксид циркония, ПММА, □ Автоматическая смена сухой и влажной □ Автоматическая функция самоочистки Active Air Suction
Загрузчик материалов на 8 дисков и загрузчик на 20 фрез с системой ввода резервных инструментов	□ Полностью автоматическая смена материала □ Полностью автоматическое управление материалами □ Короткое время обработки □ Гибкая, автоматизированная система обработки (например, ночная)
Встроенный ПК с программой CNC и сенсорным 10,1" экраном с высоким разрешением	□ Инновационное решение, простое управление аппаратом □ Встроенная, графическая панель управления машиной □ Работать с аппаратом также легко, как со смартфоном

Тумба PrograMill Base

Тумба PrograMill Base объединяет функциональность и эстетику. Мощная и малошумная система всасывания и охлаждения встроена в современный шкаф-оптимальную основу для фрезерных станков. PrograMill Base разработана специально для использования в системах PrograMill. Шкаф рассчитан на достаточную нагрузку от фрезерных станков PrograMill, а также их принадлежностей и предназначен для хранения инструмента и дисков / блоков.

РЕЗЕРВУАР И ФИЛЬТР PROGRAMILL

АСПИРАЦИОННАЯ УСТАНОВКА PROGRAMILL С СЕПАРАТОРОМ

ВЫДВИЖНОЙ ЯЩИК ТУМБЫ PROGRAMILL BASE

ОПИСАНИЕ	ФУНКЦИЯ
Раздвижное дно с углублениями (на рисунке часть лицевой панели не показана для наглядности)	• Расположение аспирационной установки PrograMill и резервуара / фильтра PrograMill • Благодаря углублениям обеспечивается правильное положение аспирационной установки PrograMill
Вытяжной канал	Отвод отходящего воздуха к аспирационной установке PrograMill
Сервисные ролики	Только для сервис-партнера
Выдвижной ящик	Расположение инструмента, дисков / блоков и чистящих средств
Место посадки с углублениями (6) и кабельные и шланговые вводы (7)	Место установки фрезерного станка
Углубления для опор	Устойчивое положение фрезерного станка на тумбе PrograMill Base
Кабельные и шланговые вводы	Направление прокладки кабеля и шлангов
Нажимная рукоятка	Извлечение и возвратный ход раздвижного дна
Держатель шланга	Крепление шланга для слива и подачи воды при выполнении работ по чистке и техобслуживанию в держателе шланга
Фиксатор	Блокировка раздвижного дна от нежелательного движения
Опоры	Регулировка тумбы PrograMill Base по высоте
Силовая цепь	• Прокладка кабеля и шлангов • Защита от излома кабеля и шлангов
Ролики	Извлечение и возвратный ход раздвижного дна
Поперечина	Стабилизация всей системы PrograMill

Программное обеспечение PrograMill CAM V4

Программное обеспечение PrograMill CAM V4 предназначено для обработки CADфайлов (CAM5, CAM4, STL) для процесса фрезерования на вашей системе PrograMill: подготовка к работе, расчет оптимальной траектории режущего инструмента с использованием соответствующих материалов, инструмента и станков в зависимости от способов фрезерования и шлифования, создания и передачи файлов ЧПУ на фрезерный станок с ЧПУ для создания типов проектов.

ТОО «Луч»

Казахстан, г. Алматы, 050057
ул. Сатпаева, 50
Тел./факс: +7 (727) 274 01 57
+7 (727) 274 92 29

В НАЛИЧИИ

Казахстан, г. Алматы, 050000
ул. Досмухамедова, 31/35
Тел./факс: +7 (727) 279 69 63
+7 (727) 279 69 45

ajax

СТОМАТОЛОГИЧЕСКИЕ УСТАНОВКИ AJ11

ЭКСКЛЮЗИВНО В КАЗАХСТАНЕ, ТОЛЬКО В КОМПАНИИ «ЛУЧ»

СТОМАТОЛОГИЧЕСКИЕ УСТАНОВКИ INTEGO

В НАЛИЧИИ В МАГАЗИНАХ ТОО «ЛУЧ»

Dentsply Sirona

ОФИЦИАЛЬНЫЙ ДИЛЕР DENTSPLY SIRONA - ТОО «ЛУЧ»

г. Алматы, ул. Сатпаева, д. 50
тел.: +7 (727) 274-01-57, 274-92-29, +7 705 248 45 14
e-mail: info1@luch.asia

г. Алматы, ул. Досмухамедова, д. 31/35
тел.: +7 (727) 279-69-63, 279-69-45, +7 776 629 44 33
e-mail: info2@luch.asia

г. Алматы, ул. Чехова, д. 17Б
тел.: +7 (727) 338-43-11, +7 776 690 44 33
e-mail: info4@luch.asia

г. Нур-султан,
ул. Бейбитшилик, 75, оф. 32
тел.: +7 (7172) 39-68-75, 39-83-26, +7 (775) 229-71-10
e-mail: astana1@luch.asia

г. Нур-султан,
ул. Сагынак, д. 2
тел./факс: +7 (7172) 57-52-03, +7 (775) 229-71-61
e-mail: astana2@luch.asia

г. Актау, мкр. 2, д. 2, оф. 1
тел./факс: +7 (7292) 50-83-47, +7 (775) 229-70-51
e-mail: aktau@luch.asia

г. Актобе, пр. А.Молдагуловой, д. 33
тел./факс: +7 (7132) 52-15-36, +7 (775) 229-72-40
e-mail: aktobe@luch.asia

г. Атырау, мкр. Авангард-3, д. 34
тел.: +7 (7122) 31-52-90, +7 (775) 229-72-43
e-mail: atyrau@luch.asia

г. Караганда, ул. Костенко, д. 10
тел.: +7 (7212) 41-92-23, +7 (775) 229-71-34
e-mail: karaganda@luch.asia

г. Кокшетау
ул. Нурсултана Назарбаева, д. 29, оф.115
тел.: +7 (7162) 31-11-10, +7 (775) 229-73-11
e-mail: kokshetau@luch.asia

г. Кызылорда, ул. Коркыт Ата, д. 3А/19
тел.: +7 (7242) 70-08-25, +7 (775) 229-69-07
e-mail: kyzylorda@luch.asia

г. Павлодар, ул. Амангельды, д. 17, оф. 3
тел.: +7 (7182) 34-83-72, +7 (775) 229-68-55
e-mail: pavlodar@luch.asia

г. Петропавловск
ул. Нурсултана Назарбаева, д. 111
тел.: +7 (7152) 46-10-47, +7 (775) 229-68-67
e-mail: petropavl@luch.asia

г. Семей, ул. Каюма Мухамедханова, д. 38
тел.: +7(7222) 56-75-76, +7 (775) 229-67-33
e-mail: semei@luch.asia

г. Тараз, ул. Айтиева, д. 29
тел.: +7 (7262) 43-05-27, +7 (775) 229-67-08
e-mail: taraz@luch.asia

г. Талдыкорган, ул. Орманова, д. 21/33
тел.: +7 (7282) 24-56-19
e-mail: taldykorgan@luch.asia

г. Уральск
пр. Нурсултана Назарбаева, д. 151/2, кв. 29
тел.: +7 (7112) 50-84-23, +7 (775) 229-66-93
e-mail: uralsk@luch.asia

г. Усть-Каменогорск, ул. Виноградова, д. 10, оф. 1, 2
тел.: +7 (7232) 75-97-67, 61-29-44, +7 (775) 229-66-98
e-mail: uk-dir@luch.asia

г. Шымкент, ул. Бейбитшилик, д. 2-85
тел.: +7 (7252) 46-72-00, 46-80-30
e-mail: shimkent@luch.asia

г. Шымкент, ул. Желтоксан, д. 29
тел.: +7 (7252) 54-59-14, +7 (775) 706-55-67
e-mail: shimkent2@luch.asia

too.luch +7 (705) 248-45-14 www.luch.asia

I AM DEMANDING
XMIND
trium
XMIND trium
ACTEON
Новый стандарт 3D
для эндодонтии
и хирургии!
Трехмерная технология,
облегчающая планирование
имплантологического
лечения с немедленным
измерением объема кости
и оценкой ее плотности.
СПЕЦИАЛЬНАЯ ЦЕНА
НА ПРЕДЗАКАЗ!
ACTEON
ОФИЦИАЛЬНЫЙ ДИЛЕР ACTEON В КАЗАХСТАНЕ – ТОО «ЛУЧ».
По всем вопросам звоните по номеру 8 777 708 77 58 Илья
too.luch
www.luch.asia

Очаговая эпителиальная гиперплазия слизистой оболочки рта (болезнь Хека)

Л.А. Аксамит[1], к.м.н., доцент кафедры обезболивания в стоматологии
В.В. Лузина[1], к.м.н., доцент кафедры челюстно-лицевой и пластической хирургии
А.А. Петриченко[1], аспирант кафедры челюстно-лицевой и пластической хирургии
М.А. Цветкова[1], к.м.н., врач-стоматолог
А.В. Карнаухова[2], хирург-стоматолог, челюстно-лицевой хирург
1 – МГМСУ им. А.И. Евдокимова, Москва, Россия
2 – ЦНИИСиЧЛХ, Москва, Россия

Реферат. Представлен клинический случай развития очаговой эпителиальной гиперплазии слизистой оболочки рта у пациента 65 лет на фоне приема высокоактивного иммунодепрессанта (Такролимус) после трансплантации печени.

Ключевые слова: болезнь Хека, очаговая эпителиальная гиперплазия, вирус папилломы человека

Введение

Очаговая эпителиальная гиперплазия (ОЭГ) слизистой оболочки рта – это достаточно редкое доброкачественное заболевание, известное как болезнь Хека (Heck), так как именно Хек с соавт. впервые описали данное заболевание у детей индейцев Америки в 1965 г. [1]. В настоящее время известно, что оно встречается во многих популяциях и этнических группах. В современной литературе описываются единичные клинические случаи в разных странах Африки, Южной Америки, Китая и др. [1-5]. Есть указание, что чаще это заболевание встречается у детей [6], а в некоторых популяциях распространение этого поражения в детской популяции составляет 39% [7].

В настоящее время установлено, что ОЭГ ассоциируется с папилломавирусной инфекцией (ВПЧ), при этом в большинстве случаев это связывают с 13-м и 32-м типами папилломавирусов [8, 9], но также выявляли 1-й, 6-й и 11-й типы ВПЧ [10]. Исследователи указывают на возможность генетической предрасположенности в развитии данного заболевания [11], в частности на наличие аллеля человеческого лимфоцитарного антигена-DR4 (DRB1*0404) [12]. Не исключаются также иммунодефицитные состояния, способствующие активизации папилломавирусной инфекции [13]. К тому же развитию иммунодефицитного состояния могут способствовать химиотерапия, лучевая терапия, прием цитостатиков, глюкокортикоидов и некоторых антибиотиков [14]. Установлена более высокая частота ВПЧ-ассоциированных заболеваний у лиц с трансплантацией внутренних органов и ВИЧ-инфицированных [15, 16].

Клиническая картина болезни Хека характеризуется наличием множественных безболезненных округлых, мягких папул и узлов бледно-розовой или белесоватой окраски, возвышающихся над поверхностью слизистой, с гладкой или папиллярной поверхностью, размерами от 0,3 до 1 см. Папулы могут сливаться, наплывать друг на друга, образуя неровные бляшки, напоминающие булыжную мостовую [17]. Чаще они локализуются на губной и щечной поверхности слизистой, реже на боковой поверхности языка, иногда на небе или на десне.

Из литературных данных известно, что гистология этого заболевания характеризуется выраженным акантозом эпителия, сочетающимся с папилломатозом и умеренным паракератозом [7].

Исследователи данной патологии указывают, что нередко наблюдается спонтанное самоизлечение через несколько месяцев или лет.

При лечении очаговой эпителиальной гиперплазии слизистой оболочки рта были апробированы различные процедуры по эстетическим, диагностическим и функциональным показаниям: хирургическое иссечение, лазерная абляция, криотерапия. В литературе имеются сообщения о системном приеме интерферона, ретиноевой кислоты с противоречивыми результатами и побочными эффектами [8]. Но ни один из перечисленных способов лечения не гарантировал отсутствия рецидивов, чему может способствовать иммунный статус пациентов [17]. Однако местное применение 5%-ного крема Имиквимод у детей дало положительный эффект с сохраняющейся ремиссией от 5 месяцев [18] до 1 года [6].

Цель – описать клинический случай редкого заболевания слизистой оболочки рта: очаговую эпителиальную гиперплазию (болезнь Хека), диагностированную у пациента на основе анамнеза, клинической и гистологической картины.

Клинический случай

В поликлиническое отделение кафедры челюстно-лицевой и пластической хирургии стоматологического факультета МГМСУ им А.И. Евдокимова поступил пациент П., 1956 года рождения, с жалобами на наличие во рту множественных безболезненных образований, которые появились в 2019 г. без видимой причины. Пациент не курит. Из анамнеза установлено, что в 2010 г. он перенес трансплантацию печени по поводу цирроза. С этого времени пациент принимает на постоянной основе иммунодепрессант Такролимус по 4,5 мг/сут.

КЛИНИЧЕСКАЯ КАРТИНА

На слизистой оболочке нижней губы и щеки справа множественные белесоватые элементы округло-овальной формы 2-4 мм в диаметре, мягкоэластичной консистенции, возвышающиеся над поверхностью слизистой ***(см. рисунок)***. Элементы поражения иногда сливались, образуя возвышающиеся бляшки неровных очертаний. Нарушения целостности покровного эпителия над элементами поражения не выявлено. На слизистой дна полости рта справа мягкое безболезненное образование белого цвета на ножке с папиллярной поверхностью, напоминающей цветную капусту.

Очаговая эпителиальная гиперплазия (болезнь Хека). Множественные безболезненные мягкие возвышающиеся над слизистой образования

В клинике по месту жительства, где пациент постоянно наблюдается, в 2019 г. была взята биопсия. Заключение гистологического исследования: плоскоклеточная папиллома слизистой щеки.

На основании анамнеза, характерной клинической картины и данных патоморфологии нами был поставлен диагноз «очаговая эпителиальная гиперплазия – болезнь Хека».

ДИФФЕРЕНЦИАЛЬНАЯ ДИАГНОСТИКА

Болезнь Хека следует дифференцировать с другими проявлениями хронической папилломавирусной инфекции на слизистой полости рта: папилломы, бородавки. Папилломы в полости рта, как правило, представлены одиночными экземплярами с преимущественным расположением на небе или языке. Вирусные бородавки так-же могут выявляться на кистях рук (часто у детей), что облегчает диагностику элементов поражения в полости рта. В трудных клинических случаях решающее значение в диагностике имеет гистологическое исследование.

ОБСУЖДЕНИЕ

Развитию данного редкого заболевания способствовало снижение иммунитета на фоне приема пациентом в течение многих лет иммунодепрессивного препарата, что привело к активации папилломавирусной инфекции, проявившейся в полости рта в виде очаговой эпителиальной гиперплазии.

ЛЕЧЕНИЕ

Учитывая основное заболевание и необходимость по-жизненно принимать иммунодепрессивные препараты, а также отсутствие функциональных нарушений со стороны слизистой оболочки полости рта, было принято решение о динамическом наблюдении. При этом пациент должен был соблюдать следующие рекомендации: щадящий режим питания (исключить прием острой и горячей пищи), тщательно соблюдать гигиену полости рта, вовремя проводить санацию зубов, не допускать травмирования слизистой оболочки рта. В случае возможной механической травмы элемента поражения показано его хирургическое иссечение.

Заключение

Пациенты с очаговой эпителиальной гиперплазией (болезнью Хека) требуют тщательного обследования, в частности для выявления папилломавирусной инфекции, и должны находиться на диспансерном учете. ■

Статья предоставлена компанией «Владмива»

ЛИТЕРАТУРА:

1. Archard H.O., Heck J.W., Stanley H.R. Focal epithelial hyperplasia: an unusual oral mucosal lesion found in indian children. – Oral Surg Oral Med Oral Pathol. – 1965; 20: 201-12. PMID: 14322615.
2. Bennett L.K., Hinshaw M. Heck's disease: diagnosis and susceptibility. – Pediatr Dermatol. – 2009; 26 (1): 87-9. PMID: 19250415.
3. Binder B., Wieland U., Smolle J. Focal epithelial hyperplasia (Heck disease) in a black child. – Pediatr Dermatol. – 2007; 24 (4): E31-2. PMID: 17845152.
4. Brehm M.A., Gordon K., Firan M., Rady P., Agim N. Case report of focal epithelial hyperplasia (Heck>s Disease) with polymerase chain reaction detection of human papillomavirus 13. – Pediatr Dermatol. – 2016; 33 (3): e224-5. PMID: 27072123.
5. Ponte P., Serrao V., Fiadeiro T. Focal epithelial hyperplasia (Heck's Disease) in two siblings: response to treatment with imiquimod 5% cream. – Eur J Dermatol. – 2010; 20 (2): 248-9. PMID: 20172842.
6. Hashemipour M.A., Shoryabi A., Adhami S., Mehrabizadeh Honarmand H. Extensive focal epithelial hyperplasia. – Arch Iran Med. – 2010; 13 (1): 48-52. PMID: 20039770.
7. Laskaris G. Pocket Atlas of Oral Diseases. – Thieme: Stuttgart – New York, 2006. – 370 p.
8. Liu N., Li Y., Zhou Y., Zeng X. Focal epithelial hyperplasia (Heck's disease) in two Chinese females. – Int J Oral Maxillofac Surg. – 2012; 41 (8): 1001-4. PMID: 22154527.
9. Maschke J., Brauns T.C., Goos M. [Imiquimod for the topical treatment of focal epithelial hyperplasia (Heck disease) in a child]. – J Dtsch Dermatol Ges. – 2004; 2 (10): 848-50 (In German). PMID: 16281588
10. Mendez-Flores S., Esquivel-Pedraza L., Hernandez-Salazar A., Charli-Joseph Y., Saeb-Lima M. Focal epithelial hyperplasia in adult patients with HIV Infection: Clearance with topical Imiquimod. – Skinmed. – 2016; 14 (5): 395-397. PMID: 27871359.
11. Neville B.W., Damm D.D., Allen C.M. Epithelial pathology. – In: Oral and maxillofacial pathology. – Philadelphia: WB Saunders, 2002. – 320 p.
12. Saint-Gerons R.S., Rojas M.T., Salobrena A.C., Soria J.L.A., Vaamonde H.F. Hiperplasia epitelial focal. Una rara enfermedad en nuestro medio. – Med Oral Patol Oral Cir Bucal. – 2005; 10: 128-31.
13. Sterling J.C., Tyring M.D. Human Papillomaviruses. Clinical and scientific advances. – London: Arnold, 2001. – 153 p.
14. Yasar S., Mansur A.T., Serdar Z.A., Goktay F., Aslan C. Treatment of focal epithelial hyperplasia with topical imiquimod: report of three cases. – Pediatr Dermatol. – 2009; 26 (4): 465-8. PMID: 19689526.
15. Белоусова Т.А., Горячкина М.В. Папилломавирусная инфекция кожи и слизистых оболочек. – Фарматека. – 2010; 1 (195): 32-36 [Belousova T., Goryachkina M. Papillomavirus infection of skin and mucous membranes. – Farmateka. – 2010; 1 (195): 32-36 (In Russ.)]. eLibrary ID: 13076821.
16. Борк К., Бургдорф В., Хеде Н. Болезни слизистой оболочки полости рта и губ. Клиника, диагностика и лечение. Атлас и руководство: пер. с нем. – М.: Медицинская литература, 2011. – 448 с.[Bork K., Burgdorf W., Hoede N. Mundschleimhaut- und Lippenkrankheiten: Klinik, Diagnostik und Therapie. Atlas und Handbuch. – Stuttgart: Schattauer, 2008.- 448 p. (In German)].
17. Нестерова И.В. Стратегия и тактика иммунотерапии вторичных иммунодефицитных состояний с инфекционным синдромом. – Аллергология и иммунология. – 2005; 2: 139-140[Nesterova I.V. Strategy and tactics of immunotherapy of secondary immunodeficiency with infectious syndrome. – Allergology and Immunology. – 2005; 2: 139-140 (In Russ.)]. eLibrary ID: 21943731.
18. Павленко В.И. Диагностика и лечение иммунодефицитных состояний. – Благовещенск, 2017. – 232 с. [Pavlenko V.I. Diagnosis and treatment of immunodeficiency conditions. – Blagoveshchensk, 2017. – 232 p. (In Russ.)].

Дорогие читатели, 7 мая прошло торжественное открытие второй клиники наших друзей, клиники SBdental. Предлагаем вашему вниманию небольшой фотоотчет с открытия.





Ультразвуковая хирургия:
Новые возможности ультразвуковых аппаратов позволяют избежать применения боров в хирургии ротовой полости

Angelo Christian Trodhan, Челюстно-лицевой хирург, Врач стоматолог (Вена, Австрия)

Наша исследовательская группа «TKW» (Д-р Каррик, Д-р Вайнрайт и я) начала применять ультразвуковые аппараты в рутинной хирургической практике с середины 2005 г. Мы сразу же отметили невероятный потенциал этой новой технологии и ввели ультразвуковую хирургию в наши заокеанские постдипломные учебные курсы по имплантологии, а также начали разрабатывать протоколы и новые показания для применения ультразвуковых аппаратов. Поначалу это было не так легко, потому что сами создатели этих приборов не могли полностью осознать весь потенциал, которым обладали новые технологии.

После долгих безуспешных попыток наладить продуктивный контакт с немногочисленными производителями аппаратов для ультразвуковой (УЗ) хирургии, нам, наконец, улыбнулась удача – Сателек-АКТЕОН стал достойным партнером наших разработок. К 2007 г. все члены нашей исследовательской группы применяли исключительно УЗ-аппараты при каждой челюстно-лицевой операции и в операциях в полости рта в ежедневной практике у себя в клиниках. От вращающихся инструментов мы полностью отказались.

Применяющиеся в имплантологии развертки остались единственным вращающимся инструментом, не подлежащим замене ультразвуковыми хирургическими аппликаторами – из-за различий в сотнях систем имплантатов. С появлением мощных и сложных генераторов ультразвука, характеризующихся точными изменениями скорости соответственно типу об рабатываемой ткани (таких, например, как Пьезотом II), ультразвуковая хирургия повсеместно стала новой специальностью в мире челюстно-лицевой хирургии.

УЗ-хирургия: что это такое и для чего она нужна?

Если говорить совсем упрощенно, это примерно то же самое, что ультразвуковые зубные щетки для здоровья ротовой полости пациентов. Щетка, совершающая 25-30 000 чистящих движений в минуту по технологии «от красного к белому», обеспечивает идеальное и, самое главное, щадящее очищение зубов и десен с точностью, абсолютно недостижимой для ручной чистки. При правильной чистке роль пациента сводится лишь к удерживанию ультразвуковой щетки с легким нажимом на десны и зубы. Все то же самое справедливо и для таких ультразвуковых хирургических инструментов как Пьезотом II: совершая возвратно-поступательные движения мини- и микроинасадки двигаются со скоростью 25 00030 000 движений в секунду (!!), сводя работу хирурга к «управлению» инструментом, как «симфоническим оркестром» вместо сосредоточенного отслеживания вращающегося хирургического инструмента, норовящего выскользнуть из-за сил вращения ***(рис. 1)***.

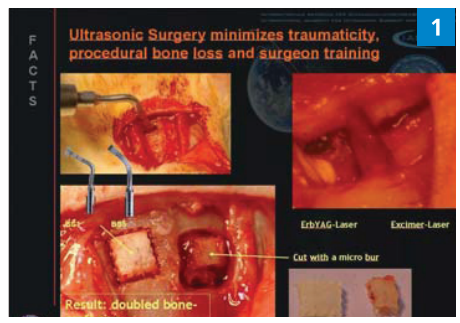

1

2

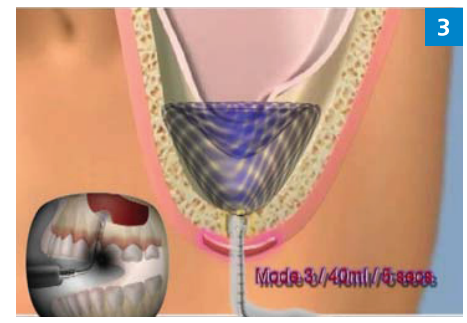

3

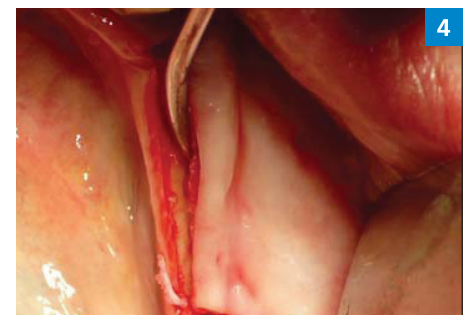

4

Более того, ультразвуковой хирургический инструмент обеспечивает наименьшую травматичность и защиту мягких тканей, недостижимую при использовании любого другого инструмента, и заменяет вращающиеся инструменты на 100%. Просто попробуйте провести моделирующую остеотомию, показанную на ***рис. 2***, с помощью любого другого инструмента! У Вас не получится.

Современные хирургические операции минимально инвазивно возможно провести только ультразвуковым хирургическим инструментарием. Вращающиеся инструменты не позволят это сделать. Но эти приборы не только обеспечивают благоприятные условия работы хирурга с точностью, недостижимой другими методами до настоящего времени – ультразвуковая хирургия дает определенные преимущества и пациенту. Исследовательской группой TKW было показано, что после хирургического вмешательства отек и боль уменьшаются на 50%, если операция была совершена с применением только пьезохирургических инструментов. Такой результат достигается благодаря:

- минимальному вмешательству при хирургических операциях,
- высочайшей точности, позволяющей не затронуть и сохранить мягкие ткани,
- проведению экономных и атравматичных распилов кости.

С помощью ультразвуковых волн, использующихся в общей травматологии для активации процессов сращивания, ведется стимуляция заживления в твердых и мягких тканях. Кроме всего прочего, при применении ультразвуковых хирургических инструментов резко снизился уровень осложнений в челюстно-лицевой хирургии, как результат точности и атравматичности. Таким образом, сейчас и в будущем альтернативы полному переходу на ультразвуковую хирургию и отказу от вращающихся инструментов нет, поскольку это обусловлено общим этическим принципом «не навреди» и гарантией минимального риска неудач при хирургических манипуляциях.

Ультразвуковой силовой генератор создан, чтобы заменить все вращающиеся инструменты?

Основное, за что критикуют ультразвуковую хирургию, это то, что она требует больше времени. В результате, при удлинении времени хирургических операций снижается ежедневная «пропускная способность». Однако исследовательская группа TKW смогла показать, что в данный момент, подобно любой другой появляющейся хирургической методике, ультразвуковая хирургия просто испытывает «трудности периода обучения». Поскольку хирурги натренированы держать «под контролем» вращающиеся инструменты, требуется некоторое время, чтобы изменить тактильные навыки, получить опыт работы без усилий с Пьезотомом II и научиться новому подходу к проведения хирургической операции. Именно новый Пьезотом II обладает мощностью, втрое превышающей мощность других имеющихся на рынке аппаратов. В то время как другие приборы прекращают работать при слишком сильном надавливании, Пьезотом II продолжает работу в оптимальном режиме, хотя, строго говоря, необходимости в надавливании на инструмент нет. Он идеально работает сам и имеет широкий спектр насадок для ортопедических, эндодонтических, пародонтологических и хирургических манипуляций (необходимый базовый тренинг предоставляется Международной Академией Ультразвуковой Хирургии и Имплантологии в сотрудничестве с Сателек-АКТЕОН).

- Когда хирург начинает применять ульразвуковые приборы, такие рутинные хирургические операции как удаление ретенированных треть их моляров, апексэктомия, пересадка костных блоков, остеотомия и т.д., требуют на 50% больше времени, чем при использовании вращающегося инструмента.
- После проведения 10-15 однотипных операций затраты времени становятся равнозначными.
- Когда после проведения 25-30 ультразвуковых операций они станут обычными персонально для данного хирурга, временные затраты по сравнению с вращающимся инструментом значительно снизятся. Субъективное ощущение «более медленной» работы остается из-за отсутствия кровотечения и большого разрушения костной ткани, из-за чистого операционного поля и сознания безопасности. Таким образом, все значительные стрессовые факторы для хирурга сокращаются, обеспечивая ему спокойные условия работы и давая ощущение «замедленности». Есть простой способ преодолеть это ощущение: засекать время, затраченное хирургом на достижение конкретных результатов ультразвуковой операции.

Возможность проведения новых манипуляций

Ультразвуковая хирургия позволяет осуществлять операции, которые были давно разработаны теоретически, но не могли быть осуществлены на практике из-за отсутствия необходимых инструментов. Интралифт. Эта разновидность операции синус-лифтинга была разработана исследовательской группой TKW в сотрудничестве с Сателек-АКТЕОН и обеспечивает минимально возможное вмешательство при проведении операции синус-лифтинга, а также минимальный риск перфорации Шнайдеровой мембраны. Через альвеолярный доступ диаметром 3 мм с помощью УЗ-насадок наиболее сложный этап – отделение мембраны от костного дна верхне-челюстного синуса – проводится атравматично за счет УЗ-гидродинамики в комбинации с эффектом кавитации (Гидродинамический Ультразвуковой Кавитационный Синуслифтинг) – ***рис. 3***.

Расщепление альвеолярного гребня (вертикальное и горизонтальное). С помощью тонких УЗ-насадок остеотомия как в вертикальном, так и в горизонтальном направлении может проводиться без потери костной ткани и без необходимости отделять надкостницу, что позволяет хирургу провести расщепление на ширину более 1,5 мм ***(рис. 4)***. Ультразвуковая хирургия позволяет максимально атравматично отделить периост от нижележащей кости, создавая субпериостальный доступ для забора костных блоков. Эта давно известная техника сейчас вводится снова, облегчая работу каждого хирурга с помощью аппарата Пьезотом II. Ретенированные третьи моляры, Апексэктомия. В то время как хирургия с помощью вращающихся инструментов в ретромолярной и молярной областях нижней челюсти держит хирурга в постоянном напряжении, чтобы не повредить нижний альвеолярный нерв, при правильном использовании УЗ-насадок повреждение мягких тканей едва ли возможно. Больше нет необходимости разрушать здоровую костную ткань, поскольку она может быть иссечена и установлена обратно на место в конце манипуляции как свободный костный трансплантат. Кроме того, нет ухудшения обзора рабочего поля кровью. Да, успешная остеотомия может потребовать несколько больше времени по сравнению с массовым вырезанием здоровой костной ткани, но это время окупается вдвойне чистой и точной апексэктомией или полным удалением ретенированного зуба.

Заключение

Поскольку атравматичность, минимальный риск и минимальная возможность неудачного исхода поднимают операцию на «уровень искусства», с этого момента не может быть альтернативы ультразвуковой хирургии. Именно поэтому с середины 2007 г. с появлением Пьезотома I (в 2009 г. с выходом на рынок Пьезотома II мы перешли на использование нового аппарата) мы больше не используем боры в клинике. ■

Материал предоставлен компанией «Acteon Russia», www.acteongroup.ru:

ЛЕГКИЙ ПУТЬ В ЦИФРОВУЮ СТОМАТОЛОГИЮ MEDIT

Medit *i*500 *отличается выгодной ценой, высокой эффективностью и производительностью*

Почему именно Medit i500?

Быстрая окупаемость
Создавая сканер I500, мы думали о быстрой окупаемости продукта. Дизайн и программное обеспечение дают беспрецедентную возможность работать с конкурентоспособными ценами.

Гибкость
I500 открытая система CAD/CAM, которая позволяет экспортировать файлы в формате STL из программного обеспечения Medit LINK, делиться ими с вашей лабораторией, легко передавать и отслеживать их на протяжении всего технологического процесса.

Впечатляющая скорость
Используя две высокоскоростные камеры, i500 санирует быстро и эффективно. Благодаря "умному" алгоритму сканирования, i500 подхватывает изображение на том месте, где прервался, для обеспечения непрерывности сканирования.

Без порошка
I500 не требует использования порошка при сканировании в обычных клинических ситуациях, делая процесс сканирования непрерывным и приятным для пациента.

Маленькая сканирующая насадка
Небольшой размер сканирующей насадки i500 удобен и для врача и для пациента благодаря простоте и комфорту в использовании.

Высокое разрешение
Вместе с программным обеспечением, i500 делает изображения в высоком разрешении для того, чтобы вы были уверены в точности сканирования. Усовершенствованное и высоко реалистичное качество изображения позволяет четко разграничить структуру зубов и мягких тканей. При этом, вы можете легко определить границы десны и поднутрения.

Точность
Единичная коронка: Точность = 4.2 нм (±0.49 нм)
Погрешность = 2.1 нм (±0.58 нм)
*Тест на точность сканирования единичной коронки проводился Medit согласно методу "Оценки точности шести интраоральных устройств сканирования: исследование в лабораторных условиях. Обзор профессиональной продукции ADA 2015".
Квадрант челюсти: ±50 нм / Полная дуга: ±100 нм
**Референтная модель точности сканирования с 1-им квадрантом челюсти и полной дугой были проведены с использованием в качестве эталона точности промышленного сканера Solutionix D700 (6.4 Мегапикселя, продвинутая технология голубого света для мелких сканируемых объектов).

Тип видео
Не стоит бояться получения нестабильного результата при сканировании с i500, поскольку он делает непрерывный процесс фиксации кадра по видео. Заключительное избражение, захваченное двумя камерами, более гладкое и точное.

Легкий
Сканирование может быть неудобным и утомительным, особенно если вы используете тяжелый сканер. С i500 мы устранили эту проблему. Сканер очень легкий, поэтому вам удобно работать.

Цвет
i500 делает реалистические сканы в цвете, различая мягкие ткани, зубной налет и зубы.

Сканирование и отключение
Единственная кнопка позволяет пользователю запускать и останавливать сканирование в любой момент. Нет необходимости отключать сканер с помощью компьютера. Нажмите кнопку один раз, чтобы начать сканирование и второй, чтобы остановить работу.

Спецификация

Категория	Описание
Наконечник	18 x 15.2 мм
Общая длина наконечника	266 мм
Вес	276 гр

Категория	Описание
Технология формирования изображений	3D-видео-в-движении
Цвет	3D полноцветное
Передача данных	USB 3.0

Категория	Описание
Область захвата при сканировании	14 x 13 мм

Medit T-series

Новые стандарты *лабораторного сканирования*

Medit T710

Medit T510

Medit T310

Почему именно Medit T-series?

Супербыстрое сканирование
Благодаря высокому качеству оборудования и оптимизированному программному обеспечению T710 сканирует полную дугу за 8 сек.

Высокая точность
Точность 4-микрон: ISO 12836

Открытая система
Работайте с удовольствием в нашей открытой системе импортируя и экспортируя файлы в формате 5TL с использованием любой программы для моделирования.

Камеры с высоким разрешением
Камеры 5МП обеспечивают детализацию данных сканирования с высоким разрешением. Система с четырьмя камерами в T710 охватывает широкую область сканирования, исключая слепые зоны.

Автоматическая коррекция области сканирования
С функцией автоматическая коррекция области сканирования вы забудете о подставках для регулирования высоты. Для простоты использования.

Спецификация моделей

• Включено x Не доступно

Категория	MeditT710	MeditT510	MeditT310
Разрешение камеры	Mono 5.0(MP) x 4	Mono 5.0(MP) x 2	Mono 5.0(MP) x 2
Размер пикселя	0.040 мм		
Область сканирования	100мм x 73мм x 60мм		
Метод сканирования	Оптическая триангуляция со сдвигом фазы		
Габариты	505мм x 271 мм x 340мм		
Вес	15 кг		
Источник света	LED, 150 ANSI-lumens, Blue LED		
Соединение	USB 3.0 B Type		
Питание	AC 100-240В, 50-60 Гц		
Точность (ISO 12836)	4μm	7μm	9μm
Время сканирование полной дуги	8 сек	12 сек	18 сек
Время сканирования слепка дуги	45 sec	X	X
Автоматическая коррекция области сканирования	•	•	•
Сканирование в цвете	•	•	•
Одновременное сканирование модели и штампиков	•	•	Доп. опция
Сканирование арикулятора	•	•	Доп. опция
Дублирование съёмного протеза	•	Доп. опция	Доп. опция
Ортодонтическое сканирование	•	Доп. опция	Доп. опция
Сканирование слепков	•	X	X

Medit Link

Новое программное обеспечение, которое управляет технологическим процессом и коммуникацией, создано для повышения вашей производительности

Облачное хранилище
Облако становится незаменимым, так как вы работаете с данными в цифровом формате. Именно поэтому, Medit Link идет в комплекте с облачным хранилищем, которое является лучшим местом для хранения всех файлов ваших пациентов.
Вы можете надежно хранить цифровые оттиски и планы лечения пациентов в облаке.
Это избавляет от необходимости хранить физические оттиски и позволяет инвестировать больше времени и денег в лечение пациентов, а не в организацию логистики и места для хранения. Все данные, сохраненные в Medit Link, совместимы с HIPAA (Закон о преемственности страхования и отчетности в здравоохранении). Таким образом, вы можете быть уверенны, что данные надежно защищены.

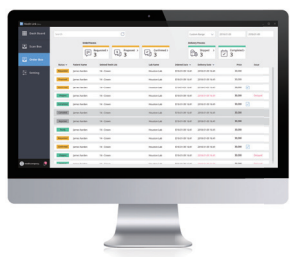

Простота коммуникации
Мы знаем, как важна в работе эффективная коммуникация, поэтому мы создали Medit Link для более комфортной коммуни-кации между клиникой и лабораторией.
Общение в реальном времени между вами и лабораторией позволяет минимизировать коэффициент ошибок в заказах.
Вы больше не чуствуете дискомфорт из-за неналаженной коммуникации, который может припятствовать рабочему процессу и вести к ошибкам. Открытый формат Medit Link позволяет экспортировать в в файлы STL/OBJ/PLY, давая возможность выбирать с каким форматом вы хотели бы работать. Независимо от того, используете ли Вы встроенную функцию коммуникации и передачи данных или экспортируете файлы через собственную систему, Medit Link позволяет Вам работать именно так, как вы предпочтете.

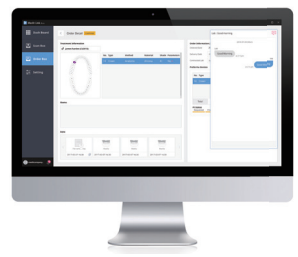

Просмотр в 3D
Завершив сканирование в iScan, вы можете просмотреть результат в 3D формате в Medit Link.

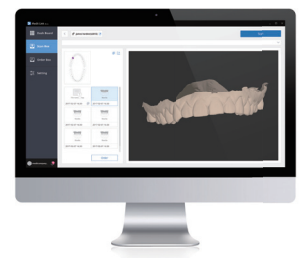

Панель инструментов
Medit Link использует простые в применении и эффективные панели инструментов, чтобы вы могли получить доступ ко всем данным сразу.
Вы эффективно взаимодействуете с пациентами и контролируете ход работ, отслеживая всю информацию, включая текущие затраты, виды сканирования и частоту визитов пациента.

Аналитика
Medit Link также позволяет Вам легко анализировать цифровой процесс.
Вам больше не нужно анализировать кипы счетов, чтобы высчитать выгодны ли ваши экономические решения для клиники. Теперь, благодаря интегрированным инструментам для анализа, вы за секунды видите все затраты, связанные с цифровым техническим процессом.

Управление рабочим процессом
Большим приемуществом использования Medit Link является способность управлять всеми цифровыми технологическими процессами через интегрированную систему.
Это позволяет отлеживать заказы, организовывать сканирование и управлять различными рабочими станциями и сотрудниками. Medit Link разработано с учетом всех особенностей стомато-логического технологического процесса и обеспечивает вам простую и удобную работу.

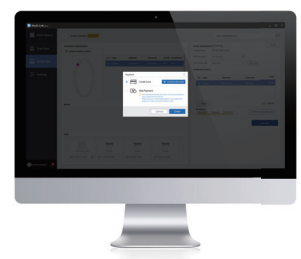

ОФИЦИАЛЬНЫЙ ДИЛЕР MEDIT
В КАЗАХСТАНЕ – ТОО «ЛУЧ»

too.luch
www.luch.asia

магазин на Досмухамедова 31/35 8 776 629 44 33
магазин на Чехова 17Б 8 776 690 44 33
магазин на Сатпаева 50 8 705 248 45 14

ЗА САМЫМИ НИЗКИМИ ЦЕНАМИ ОБРАТИТЕСЬ В ФИЛИАЛ ТОО «ЛУЧ» В ВАШЕМ РЕГИОНЕ

Dentsply Sirona

AXEOS и ORTHOPHOS
ВСЕ, ЧТО НУЖНО ЗНАТЬ

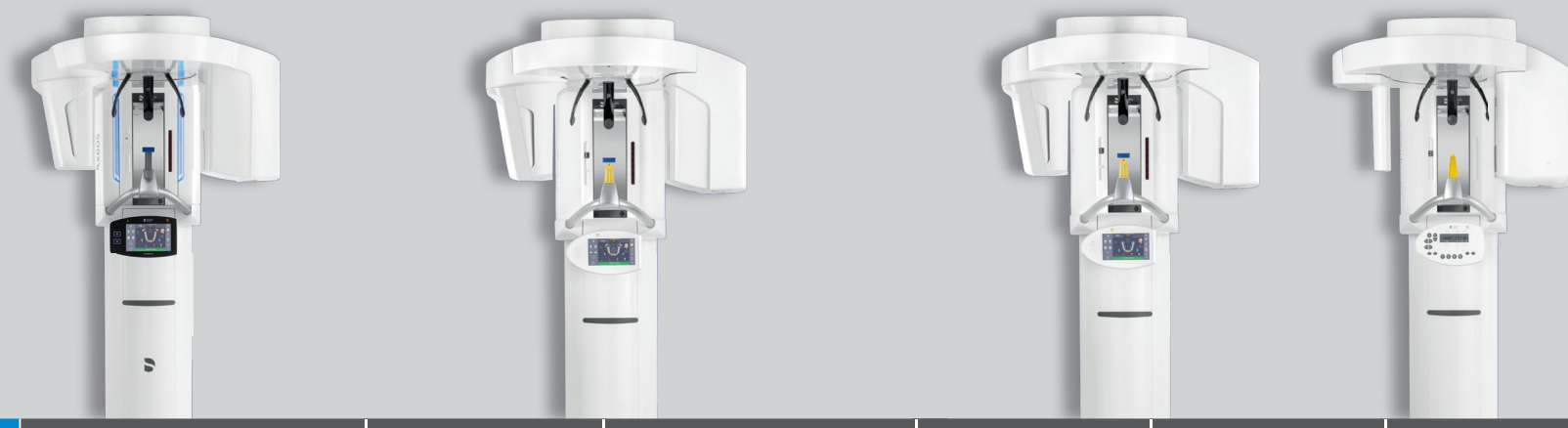

Характеристики	Axeos	Orthophos SL 2D	Orthophos SL 3D	Orthophos S 2D	Orthophos S 3D	Orthophos E 2D
Параметры рентгеновского излучателя	60–90 кВ, 3–16 мА	60–90 кВ, 3–16 мА	60–90 кВ, 3–16 мА	60–90 кВ, 3–16 мА	60–90 кВ, 3–16 мА	60–90 кВ, 3–16 мА
Максимальное время экспозиции при панорамной съемке, сек.	P1: 14,2 P1 Quickshot: 9,1	P1: 14,2 P1 Quickshot: 9,1	P1: 14,2 P1 Quickshot: 9,1	P1: 14,2 P1 Quickshot: 9,1	P1: 14,2 P1 Quickshot: 9,1	P1: 14,2
Время экспозиции при цефалометрии, сек.	Стандартная съемка 9,4 Quickshot 4,7	Стандартная съемка: 9,4 Quickshot: 4,7	Стандартная съемка: 9,4 Quickshot: 4,7	Стандартная съемка: 9,4 Quickshot: 4,7	Стандартная съемка: 9,4 Quickshot: 4,7	Стандартная съемка: 9,4
Панель управления	Новая панель EasyPad	EasyPad	EasyPad	EasyPad	EasyPad	MultiPad
Позиционирование пациента	автоматическое (окклюзионная накусочная пластина)	автоматическое (окклюзионная накусочная пластина)	автоматическое (окклюзионная накусочная пластина)	автоматическое (окклюзионная накусочная пластина)	автоматическое (окклюзионная накусочная пластина)	вручную
Интеллектуальная регулировка высоты	да	—	—	—	—	—
Технология датчика	DCS	DCS	DCS	CsI Plus	CsI Plus	CsI
Автофокус	да	да	да	да	да	—
Цефалометрическая консоль (опция)	слева или справа	слева или справа	слева или справа	слева или справа	слева или справа	слева
Цефалометрическая консоль с 2 датчиками	да	да	да	да	да	опция
Quickshot	да	да	да	да	да	—
Поля обзора (Ø×В), см	от 5×5,5 до 17×13	возможно дооснащение	от 5×5,5 до 8×8 от 5×5,5 до 11×10	возможно дооснащение	от 5×5,5 до 8×8 от 5×5,5 до 11×10	—
3D-режим с низкой дозой облучения	да	возможно дооснащение	да	возможно дооснащение	да	—
Режим HD	да	возможно дооснащение	да	возможно дооснащение	да	—
Напольная плита для монтажа	опция	опция	опция	опция	опция	опция
Позиционирование пациента в кресле-каталке	да	да	да	да	да	да
Пульт ДУ	опция	опция	опция	опция	опция	опция
Подсветка Ambient Light	да (ниши для принадлежностей и аппарат)	да (аппарат)	да (аппарат)	—	—	—

ОФИЦИАЛЬНЫЙ ДИЛЕР DENTSPLY SIRONA В КАЗАХСТАНЕ – ТОО “ЛУЧ”

г. Алматы, ул. Сатпаева, д. 50
тел.: +7 (727) 274-01-57, 274-92-29, +7 705 248 45 14
e-mail: info1@luch.asia

г. Алматы, ул. Досмухамедова, д. 31/35
тел.: +7 (727) 279-69-63, 279-69-45, +7 776 629 44 33
e-mail: info2@luch.asia

г. Алматы, ул. Чехова, д. 17Б
тел.: +7 (727) 338-43-11, +7 776 690 44 33
e-mail: info4@luch.asia

г. Нур-султан, ул. Бейбитшилик, 75, оф. 32
тел.: +7 (7172) 39-68-75, 39-83-26, +7 (775) 229-71-10
e-mail: astana1@luch.asia

г. Нур-султан, ул. Сагынак, д. 2
тел./факс: +7 (7172) 57-52-03, +7 (775) 229-71-61
e-mail: astana2@luch.asia

г. Актау, мкр. 2, д. 2, оф. 1
тел./факс: +7 (7292) 50-83-47, +7 (775) 229-70-51
e-mail: aktau@luch.asia

г. Актобе, пр. А.Молдагуловой, д. 33
тел./факс: +7 (7132) 52-15-36, +7 (775) 229-72-40
e-mail: aktobe@luch.asia

г. Атырау, мкр. Авангард-3, д. 34
тел.: +7 (7122) 31-52-90, +7 (775) 229-72-43
e-mail: atyrau@luch.asia

г. Караганда, ул. Костенко, д. 10
тел.: +7 (7212) 41-92-23, +7 (775) 229-71-34
e-mail: karaganda@luch.asia

г. Кокшетау, ул. Нурсултана Назарбаева, д. 29, оф.115
тел.: +7 (7162) 31-11-10, +7 (775) 229-73-11
e-mail: kokshetau@luch.asia

г. Кызылорда, ул. Коркыт Ата, д. 3А/19
тел.: +7 (7242) 70-08-25, +7 (775) 229-69-07
e-mail: kyzylorda@luch.asia

г. Павлодар, ул. Амангельды, д. 17, оф. 3
тел.: +7 (7182) 34-83-72, +7 (775) 229-68-55
e-mail: pavlodar@luch.asia

г. Петропавловск, ул. Нурсултана Назарбаева, д. 111
тел.: +7 (7152) 46-10-47, +7 (775) 229-68-67
e-mail: petropavl@luch.asia

г. Семей, ул. Каюма Мухамедханова, д. 38
тел.: +7(7222) 56-75-76, +7 (775) 229-67-33
e-mail: semei@luch.asia

г. Тараз, ул. Айтиева, д. 29
тел.: +7 (7262) 43-05-27, +7 (775) 229-67-08
e-mail: taraz@luch.asia

г. Талдыкорган, ул. Орманова, д. 21/33
тел.: +7 (7282) 24-56-19
e-mail: taldykorgan@luch.asia

г. Уральск, пр. Нурсултана Назарбаева, д. 151/2, кв. 29
тел.: +7 (7112) 50-84-23, +7 (775) 229-66-93
e-mail: uralsk@luch.asia

г. Усть-Каменогорск, ул. Виноградова, д. 10, оф. 1, 2
тел.: +7 (7232) 75-97-67, 61-29-44, +7 (775) 229-66-98
e-mail: uk-dir@luch.asia

г. Шымкент, ул. Бейбитшилик, д. 2-85
тел.: +7 (7252) 46-72-00, 46-80-30
e-mail: shimkent@luch.asia

г. Шымкент, ул. Желтоксан, д. 29
тел.: +7 (7252) 54-59-14, +7 (775) 706-55-67
e-mail: shimkent2@luch.asia

too.luch +7 (705) 248-45-14 www.luch.asia

НОВОСТИ РЕГИСТРАЦИИ

Торговое название	Производитель, страна	Регистрационный номер
Каналонаполнитель Lentulo различных типоразмеров	Maillefer Instruments Holding Sarl, Швейцария	РК МИ (ИМН)-0№024460

ОБЪЯВЛЕНИЯ

ТРЕБУЮТСЯ / ИЩУ РАБОТУ

Требуется медсестра в стоматологию, а также, врач-стоматолог, терапевт.
Интерны приветствуются.
сот. 8-707-727-13-55 – Ринат

Терапевт детский, взрослый. Ортопед, хирург, ортодонт.
мкр. Жугыла, ул. Жунисова 4/4.
сот. 8-775-732-46-56

В клинику «SB Dental» требуются на постоянную работу стоматологи: терапевты, ортопеды, ортодонты, хирурги.
С опытом работы.
График работы 6/1.
Режим работы с 10.00 до 22.00.
Заработная плата от 1 000 000 тг.
Рабочий адрес: г. Алматы, ул. Сейфулина, 185, ул. Навои, 7.
сот. 8-701-036-77-44

В стоматологическую клинику «TWO CRYSTALS» требуются врачи хирург-имплантолог, терапевт-ортодонт.
сот. 8-775-956-70-76

В клинику «Казахстанский гомеопатический медцентр» требуется остеопат.
сот. 8-700-973-89-46

Требуются врачи-стоматологи с опытом работы: терапевт, ортопед. ул. Муратбаева, уг.ул. Гоголя.
сот. 8-701-558-01-57

Требуются врачи-стоматологи и медсестра в стоматологию.
сот. 8-701-770-81-27 – Сакен Сатымбаевич

Требуется медицинская сестра:
Обязанности:
- содержание рабочего места врача-стоматолога в надлежащем состоянии;
- стерилизация и раскладка инструментов и изделий на стерильном столе;
- помощь врачу на приеме, в проведении лечебных манипуляций (изоляция рабочего поля, отведение губ и щек, проведение обезболивания и др.), а также в подготовке материала для пломб;
- соблюдение правил и техники эксплуатации стоматологического оборудования и инструментов;
- контроль сохранности этикеток на флаконах;
контроль чистоты в помещениях стоматологии
Генеральная уборка, стерилизация всех инструментов, чистота клиники.
Требования: опыт работы в стоматологии не обязателен, но приветствуется!
Условия: 6/1, официальное оформление согласно ТК РК.
З/ п: 130 000 тг.
сот. 8-747-460-36-78

Требуется врач-ортодонт. Стаж не менее 3 лет.
сот. 8-705-22-99-99

В клинику «Beauty Smile» требуются врачи: терапевты, хирург-имплантолог, медсестра. Адрес: пр. Назарбаева, 240.
тел. 263-07-73, сот. 8-701-766-46-65 – Байдасаров Сергей

Требуется санитарка.
Обязанности: наводить порядок / поддерживать чистоту
Требования: ответственность, усидчивость, опрятность, трудолюбие.
Выполнение уборки помещений, коридоров, лестниц. Удаление пыли с мебели, ковровых изделий, подметание и мойка вручную или с помощью машин и приспособлений стен, полов, лестниц, окон, и т.д. Сбор и транспортировка мусора и отходов в установленное место. Умение работать коллективно
Условия: график работы 6/1 с 9:00 до 19.00.
Достойная заработная оплата.
З/п: 130 000.
сот. 8-747-460-36-78

В стоматологическую клинику «Orthoperio center» в связи с расширением требуется стоматолог-терапевт. Стаж работы не менее 5 лет.
А также, требуется санитарка. Два человека нужны посменно работать
Обязанности: наводить порядок / поддерживать чистоту
Требования: ответственность, усидчивость, опрятность, трудолюбие.
Выполнение уборки помещений, коридоров, лестниц. Удаление пыли с мебели, ковровых изделий, подметание и мойка вручную или с помощью машин и приспособлений стен, полов, лестниц, окон, и т.д. Сбор и транспортировка мусора и отходов в установленное место. Умение работать коллективно
Условия: график работы 2/2 с 9:00 до 19.00, достойная заработная оплата. З/п: 80 000 тг.
сот. 8-747-460-36-78

ПРОДАМ

Прицельный рентген аппарат в отличном состоянии с ноутбуком. Цена: 400 тысяч.
сот. 8-771-110-00-50

Продам стоматологию в районе «Вазовского кольца». Большая база клиентов. Лицензия, долгосрочная аренда здания. 4 кресла. Все оборудование. Цена 30 000 000 тг.
Клиника по этому адресу существует 8 лет.
сот. 8-778-434-86-99 – Белла

Продам б/у прицельный рентген аппарат в очень хорошем состоянии 700 000 тенге, муфельная печь 500 000 тенге.
сот. 8-777-370-06-41 – Лейла

Продам стоматологическое оборудование производства КНР в хорошем состоянии, компрессор «Эком» производства Словакия, бактерицидный шкаф 1 500 тысяч тенге.
сот. 8-702-114-24-01, 8-747-575-23-13 – Нурлан

Продаю бормашину с креслом, наконечники, алмазные боры, зуботехническое оборудование (советское). Звонить после 20:00.
сот. 8-702-109-98-52 – Абай

Продаётся:
- Скалер ультразвуковой (Prophy - Mate)
- Наконечник аэйрфлоу (Woodpecker)
- Вариатор Gama Dental
*- Бинакуляры Univet увеличение 5,0*350.*
сот. 8-777-112-55-76

Продам зуботехническую лабораторию на 4 техников с полной комплектацией и мебелью. Вакуумная печь AUTOTHERM-200/. 2 стронга, пескоструйный аппарат Китай с компрессром в комплекте, воскотопка, мелкие инструменты (зажимы, пинцеты и тд.).
4 рабочих места.
сот. 8-700-081-03-27

Продам литейный аппарат (Китай), муфельную печь б/у, ручной фрезер для циркона, тигли керамические для литья, вибростолик.
сот. 8-701-371-57-36

Продам новый 2-моторный «Intramatic 2» физиодиспенсор для дентальной имплантации.
Стоимость 1 500 000 тг.
Производство Италия.
сот. 8-776-969-73-07 – Мурат

Продам стоматологическую установку «Diplomat» в хорошем рабочем состоянии. Стоимость 3 000 000 тг.
сот. 8-701-770-81-27 – Сакен Сатымбаевич

Продам установку «Ария» в хорошем состоянии.
Цена 700 000 тг.
и «Апекслокатор Аверон» 30 000 тг.
сот. 8-701-933-13-00 – Рустам

АРЕНДА

Сдается стоматологический кабинет 18 м², вместе со стом установкой, компрессор, стерилизация. Адрес: пр. Суюнбая, уг. Раимбека (р-н «Саяхата»). Удобная парковка.
сот. 8-701-550-15-19 – Ирина

Сдаются стоматологические кабинеты на долгосрочную аренду. В стоимость аренды входит услуги медсестры, стерильные инструменты, прицельный рентген. Адрес: пр. Бухар Жырау, 26/1.
сот. 8-701-710-34-33 – Аханова Алия

Сдается стоматологический кабинет 15 кв. м., вместе со стом установкой «Performer A-dec», 2014 г., компрессор, стерилизация биксов. Адрес: ул. Богенбай батыра, 14, медцентр «Академия здоровья». Стоимость аренды – 250 000 тенге.
сот. 8-777-817-77-25 – Айнур

УСЛУГИ

Съемное протезирование:
Полносъемные протезы акриловые – от 8000 тг.
Частичносъемные протезы – от 8 000 тг.
Микропротезы (до 3х зубов) – 5 000 тг.
Биодентопласт (термобюгель) – 25 000-30 000 тг.
Нейлоновый протез (Флекси, Акрил) – 30 000 тг.
Каппы – 5 000 тг.
Починка, перебазировка – 5 000 тг.
Несъемное протезирование:
Металлокерамика коронка – 7 000 тг.
Временная коронка CAD/CAM (пластмасса) – 6 500 тг.
Культевая вкладка – 3 000 тг.
Культевая вкладка разборная – 4 000 тг.
Цирконивая коронка полная анатомия 3Д – 30 000 тг.
Безметалловая коронка керамическая «e.max press» – 25 000 тг.
сот. 8-700-645-80-13

ЛУЧШИЙ СЕРВИСНЫЙ ЦЕНТР!

Сервисный Центр существует с момента основания Компании

НА СЕГОДНЯ ЭТО:

- Обновленный состав высокопрофессиональных инженеров
- Отлаженная система сервисного обслуживания
- Большой выбор запасных частей
- Высокое качество работы
- Четкое соблюдение сроков

Профессионализм! Качество! Сроки!

На все стоматологическое оборудование, приобретенное в нашей Компании предоставляется гарантия от производителя. Все оборудование сертифицировано его производителями, зарегистрировано и разрешено к применению на территории Республики Казахстан.
Гарантия производителя – это качество продукции, определенные обязательства производителя в течении всего гарантийного периода. На протяжении гарантийного периода, дефектные части, выявленные производителями, будут бесплатно отремонтированы, либо, заменены по усмотрению Компании. Все оборудование принимается в гарантийный ремонт только при наличии гарантийного талона. Гарантийный талон выдается при покупке оборудования как отдельный документ, лидо входящий в состав паспорта оборудования на первой или последней странице. Сохраняйте гарантийный талон и паспорт на все приобретенные изделия д момента их утилизации. Так как гарантийный талон – это залог качества товара и подтверждение обязательств нашей Компании и производителя предоставления гарантии.
Перед использованием оборудования, детально изучите инструкцию по эксплуатации. Это поможет избежать возможных проблем в случае неправильной эксплуатации. В случае неправильной эксплуатации или ремонта не уполномоченным лицом или самостоятельно – гарантия теряет силу.
Ремонт оборудования производится в условиях нашего сервисного центра, в некоторых случаях на заводе производителя изделия. Доставка оборудования в сервисный центр осуществляется за счет владельца изделия.

ТОО «Луч» является авторизованным сервисным центром по обслуживанию оборудования таких фирм:

- KAVO
- NSK
- UGIN
- Сапфир
- КМИЗ
- Carlo de Giorgio
- Kentsan (Ajax)
- Woodpecker
- Renfert
- 3M
- Dentsply Sirona
- Ivoclar Vivadent
- Геософт
- D–Tec
- Dochem
- Posdion
- Генерис
- Касимовский приборный завод
- Fona
- EKOM
- СтимулМед

г. Алматы, ул. Досмухамедова, 31/35
Тел./факс: +7 (727) 279-69-63, 279-69-45 (вн. 12, 23, 4)
Диспетчер: service@luch.asia

НА СВЯЗИ ПО НОМЕРУ +7 707 200 06 34

ЗУБОТЕХНИЧЕСКАЯ ЛАБОРАТОРИЯ
ПРИГЛАШАЕМ ВРАЧЕЙ И ЗУБНЫХ ТЕХНИКОВ К СОТРУДНИЧЕСТВУ

ЗУБОТЕХНИЧЕСКАЯ ЛАБОРАТОРИЯ ЛУЧ ПРЕДЛАГАЕТ ВСЕМ СВОИМ КЛИЕНТАМ И КЛИНИКАМ-ПАРТНЕРАМ САМЫЕ ЛУЧШИЕ УСЛОВИЯ СОТРУДНИЧЕСТВА

МЫ ОТКРЫТЫ ДЛЯ ВСЕХ
Зуботехническая лаборатория сотрудничает как с частными лицами, так и со стоматологическими кабинетами и клиниками, учебными и тренинг центрами

МЫ ПРОИЗВОДИМ
Металлокерамические и безметалловые конструкции, съемные протезы, бюгельные протезы, протезы на имплантах, конструкции из диоксида циркония, работы с использованием CAD/CAM технологий любой сложности

КОНТРОЛЬ КАЧЕСТВА
Зуботехническая лаборатория имеет полный замкнутый цикл. Это позволяет нашим специалистам проводить контроль качества на всех этапах производства

КВАЛИФИЦИРОВАННЫЙ ПЕРСОНАЛ
Зубные техники лаборатории регулярно повышают свою квалификацию и категорию

г. Алматы, ул. Азовская, дом 29
+7 (727) 233 64 80 (вн. 100, 107)
+7 776 861 33 77

ДИСКИ ДЛЯ CAD/CAM СИСТЕМ СО ВСЕГО СВЕТА

ZOTION™

KEROX DENTAL

ВЛАДМИВА

Dentsply Sirona

ivoclar

В НАЛИЧИИ В МАГАЗИНАХ ТОО «ЛУЧ»

Стоматологический вестник
Выпуск №4-5 (260-261) апрель-май 2022 гг.
Тираж 5 000 экз.
Собственник: ТОО «Луч»
Периодичность 12 раз в год
Лицензия № ОР64601315Р
Адрес редакции:
050057, г. Алматы, ул. Сатпаева, 50,
тел.: +7 (727) 274-01-57, info@luch.asia

Главный редактор: Игорь Николаевич Никулин
Редакционный совет: Ольга Бочкарева
Дизайн, верстка: Наталья Климова
Отпечатано в типографии: ТОО «Print House Gerona»,
г. Алматы, ул. Сатпаева, 30А/3,
уг.ул. Набережная Хамита Ергалиева, офис 124
Газета поставлена на учет Министерством культуры,
информации и общественного согласия РК

Свидетельство о постановке на учет №1477-Г от 07.09.2000 г.

Ответственность за содержание рекламных объявлений несут рекламодатели

Мнения авторов публикаций не обязательно отражают точку зрения редакции

В номере использованы материалы всемирной сети Интернет и фотографии из частных архивов